

CONCORSO PUBBLICO, PER TITOLI ED ESAMI, PER LA COPERTURA DI UN POSTO DI DIRIGENTE MEDICO (DISCIPLINA: *ANATOMIA PATOLOGICA*) A TEMPO INDETERMINATO.

(B.U.R. F.V.G. N. 50 DEL 14.12.2022; G.U. N. 11 DEL 10.02.2023)

Come stabilito dall'art. 19 del D.Lgs. 14 marzo 2013, n. 33, così come modificato dal D.Lgs. 25 maggio 2016, n. 97, si pubblicano di seguito i criteri di valutazione e le tracce della prova scritta stabiliti dalla Commissione esaminatrice, come risulta dal verbale del concorso in oggetto:

• PROVA SCRITTA

Criteri di valutazione:

“... La Commissione, sempre al completo, stabilisce ora **i criteri e le modalità di valutazione delle prove concorsuali** al fine di assegnare il punteggio, successivamente, alle singole prove: decide di evidenziare nei seguenti criteri ciò che sarà oggetto di valutazione nella prova scritta, che sarà costituita da una domanda aperta su argomenti inerenti alla materia a concorso e si verificherà:

- *che gli argomenti oggetto della prova sia esposto in modo adeguato;*
 - *che la trattazione sia esaustiva, pertinente e sintetica;*
 - *che il candidato dimostri capacità di analisi dell'argomento trattato.*
- ...”

Tracce:

Prova scritta n. 1

- *Carcinoma gastrico*
- *Lesioni uroteliali non invasive*

Prova scritta n. 2

- *'Special types' ed istotipi rari del carcinoma della mammella*
- *Linfoma di Hodgkin*

Prova scritta n. 3

- *Mesotelioma pleurico*
- *Disgerminoma ovarico*

• PROVA PRATICA

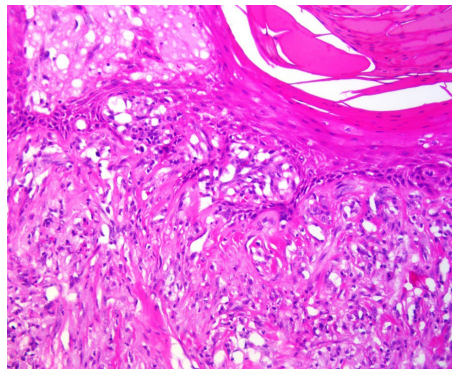
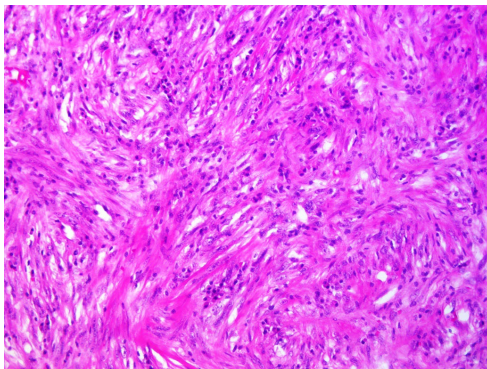
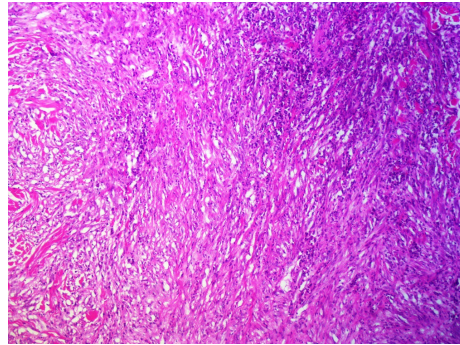
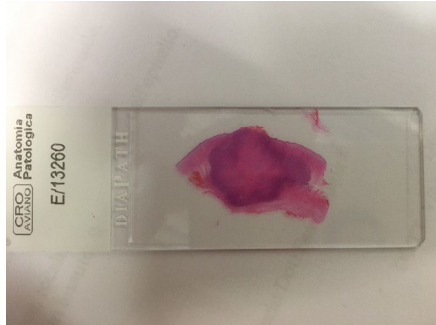Criteri di valutazione:

“...La Commissione decide che nella prova pratica, costituirà elemento di valutazione la determinazione del grado di conoscenza scientifica e tecnica necessaria a svolgere le funzioni di dirigente medico nella disciplina oggetto del concorso. La prova pratica consisterà nella descrizione dettagliata di un caso clinico nell'ambito della specialità oggetto del concorso”

Tracce:

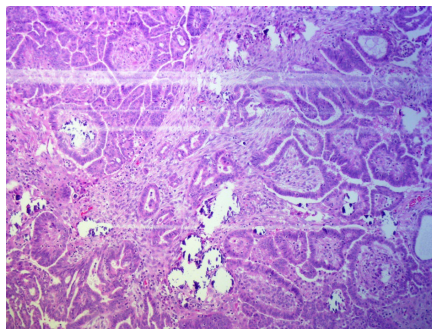
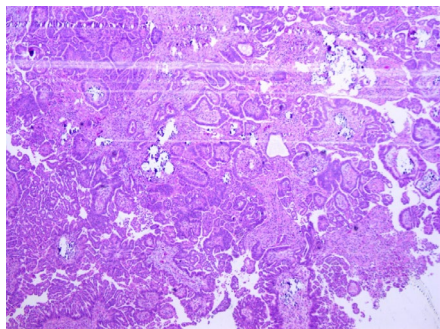
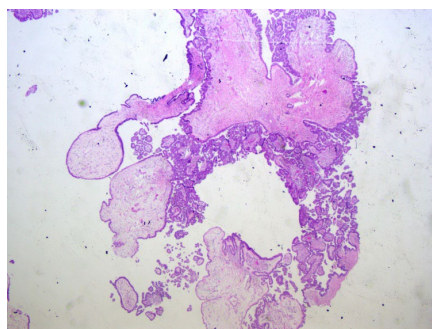
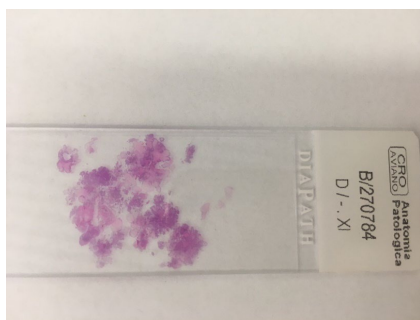Prova pratica n. 1

Maschio 71 anni con lesione nodulare del cuoio capelluto. Il candidato descriva l'aspetto istologico con le opportune diagnosi differenziali e quali tecniche ancillari utilizzerebbe per la diagnostica.



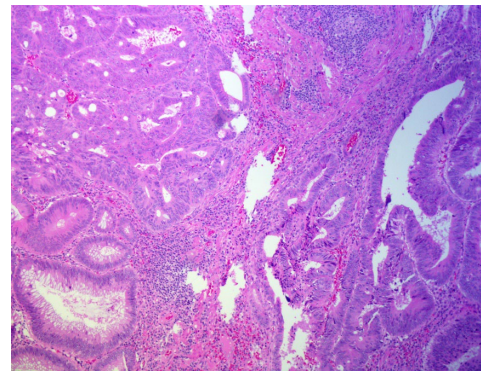
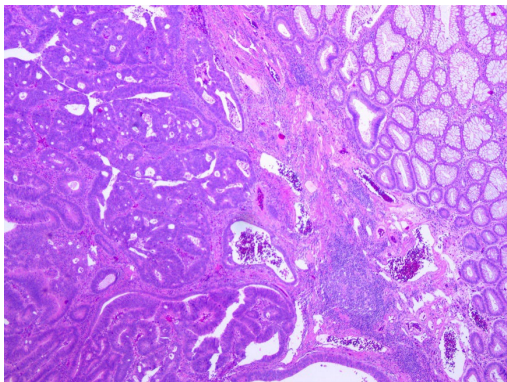
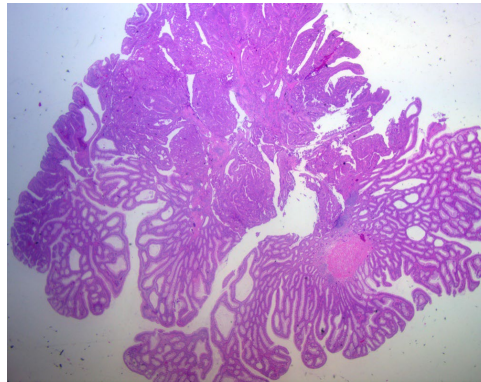
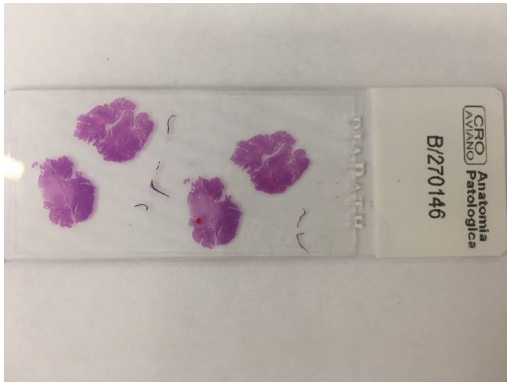Prova pratica n. 2

Donna 31 anni con lesioni ovariche bilaterali. Il candidato descriva l'aspetto istologico con le opportune diagnosi differenziali.



Prova pratica n. 3

Uomo di 48 anni con lesione polipoide del grosso intestino (sigma distale) Il candidato descriva l'aspetto istologico e criteri di malignità.



• PROVA ORALE

Criteri di valutazione:

“...Nella prova orale costituirà elemento di valutazione, al fine di attribuire il relativo punteggio, l'eshaustività e la correttezza delle risposte relativamente agli argomenti delle domande...”

Quesiti:

Scheda Quesito n. 1

- Il ruolo del patologo nell'oncologia di precisione;
- Melanomi cutanei sottili: problematiche diagnostiche.

Scheda Quesito n. 2

- Nuovo grading system dell'adenocarcinoma prostatico;
- Pannello di marcatori immunoistochimici nella diagnosi differenziale delle metastasi di origine sconosciuta.

Scheda Quesito n. 3

- Teratoma ovarico;
- Carcinoma papillare della tiroide.